

RÉSZLET

A gyermekkori súlyos gerincferdülés (scoliosis) korrekciós műtéti kezelése
című cikkből (megjelent: Gyermekgyógyászati Továbbképző Szemle XXII évf. 2017
szeptember 167-171 .o.)

szerző: dr. Tunyogi-Csapó Miklós gerincsebész, egyetemi adjunktus
Pécsi Tudományegyetem Ortopédiai Klinika, Igazgató: Prof. Dr. Than Péter, egyetemi tanár
7624 Pécs, Ifjúság út 13., Janus Pannonius Klinikai Tömb 5. emelet
Telefon: 72/536-000, Fax: 72/536-840, Mail: tunyogi.csapo.miklos@pte.hu

Összefoglalás

A cikk bevezetesként röviden kitér az idiopathias scoliosis definíciójára, típusaira, gyakoriságára és az általános kezelési elvekre. Ezt követően a műtéti kezelés jellemzőit foglalja össze, beleértve a kisgyermekeknél alkalmazott ún. növekedő rendszert is. Kitekintésként a veleszületett gerincferdülés (congenitalis scoliosis) kezelési elveit is bemutatjuk.

I. BEVEZETÉS – A scoliosis definíciója, típusai, gyakorisága

Definíció

A gerinc generalizált, háromdimenziós komplex deformitását szerkezeti, azaz strukturális gerincferdülésnek (scoliosis) nevezzük, amely csigolyatorzióval és rotációval társul. A frontális síkban megjelenő gerincferdülés mellett tehát - a háromdimenziós deformitásnak megfelelően - az oldalnézeti profil is megváltozik, jellemzően lordotikussá válik. A gerincferdülés nagyságát az ún. Cobb-fokkal mérjük: ez a görbületben részt vevő kezdő és végcsigolyák zárólemezeire húzott egyenesek által bezárt szög kiegészítő szöge.

Típus, felosztás

A strukturális scoliosisokat két nagy csoportra oszthatjuk:

- Ismeretlen eredetű (idiopathias) scoliosis (80%)
- Ismert eredetű scoliosis (20%). Ide tartozik a congenitalis (veleszületett) csigolyafejlődési rendellenességek következtében kialakuló; a neuromuscularis (idegrendszeri) okok talaján (pl. ICP, SMA, Duchenne, traumás paraplégia stb); és

egyéb, különböző betegségekhez társuló gerincferdülés (pl. syndromás, kötőszöveti betegség, anyagcsere betegség, tumor, reumatoid arthritis stb).

A strukturális scoliosisok döntő többsége tehát idiopathias, azaz ismeretlen eredetű. Az idiopathias megjelölés több különböző ok kombinációjára utal, amelyek részben még felderítésre várnak. Az elváltozás megjelenésének hátterében mindenekelőtt genetikai faktorok, valamint a csontnövekedés, az izomzat, a kötőszövet, a központi idegrendszer zavarai és anyagcsereére visszavezethető okok állnak, de ezek pontos szerepe a kialakulásra még tisztázásra vár. Az adatok összességében poligenetikus és multifaktoriális keletkezésre utalnak.

Attól függően, hogy melyik életkorban jelentkezik a betegség, megkülönböztetünk: infantilis (0-3 év), juvenilis (4-9 év) és adolescens (<10 év) scoliosist. A nemzetközi irodalom a korai kezdetű – early onset –, azaz 9 éves kor előtt jelentkező; illetve késői kezdetű – late onset – csoportosítást is használja. Az idiopathias scoliosisok jellemző megjelenési ideje a serdülőkor, a scoliosisok több mint 90%-a a tizedik életév után manifesztálódik.

Gyakoriság

Az ismeretlen eredetű gerincferdülés epidemiológiájával kapcsolatos kutatások szerint a kismértékű, 10 Cobb-fok alatti elváltozás előfordulási gyakorisága 1,5-3%; a 20 Cobb-fok fölöttieké 0,3-0,5%; a nagymértékű, 30 Cobb-fokot meghaladó deformitásoké 0,2-0,3%. Idiopathias scoliosis – összességében tehát – a gyerekek 2-4%-nál figyelhető meg. Kisebb deformitások esetén a fiúk és a lányok aránya egyenlő, azonban a 30 Cobb-fokot meghaladó görbületek előfordulási gyakoriságának aránya lányoknál tízszeres értéket mutat. (Roach, 1999).

II. ÁLTALÁNOS KEZELÉSI ELVEK

A gerincferdülés terápiáját a görbület Cobb-fokban mért értéke alapján csoportosíthatjuk:

- **0-20 Cobb-fok:** megfigyelés; speciális, egyéni gyógytorna (Schroth-terápia)
- **20-45/50 Cobb-fok:** speciális, egyéni gyógytorna (Schroth-terápia), valamint korrekciós fűző (korzett) viselése ajánlott. Idiopathias scoliosis esetén a fűzőkezelés indikációjának feltétele a görbület nagysága, illetve a jelentős progresszió (fél év alatt több, mint 5 Cobb-fok) mellett az, hogy a csontos érettség még nem következett be (Risser-jel szerint <3), valamint a gerinc mobilitása 40%-nál nagyobb. A fűzőkezelés 40 fok alatti görbületek esetén a progresszió lassítására alkalmas lehet.

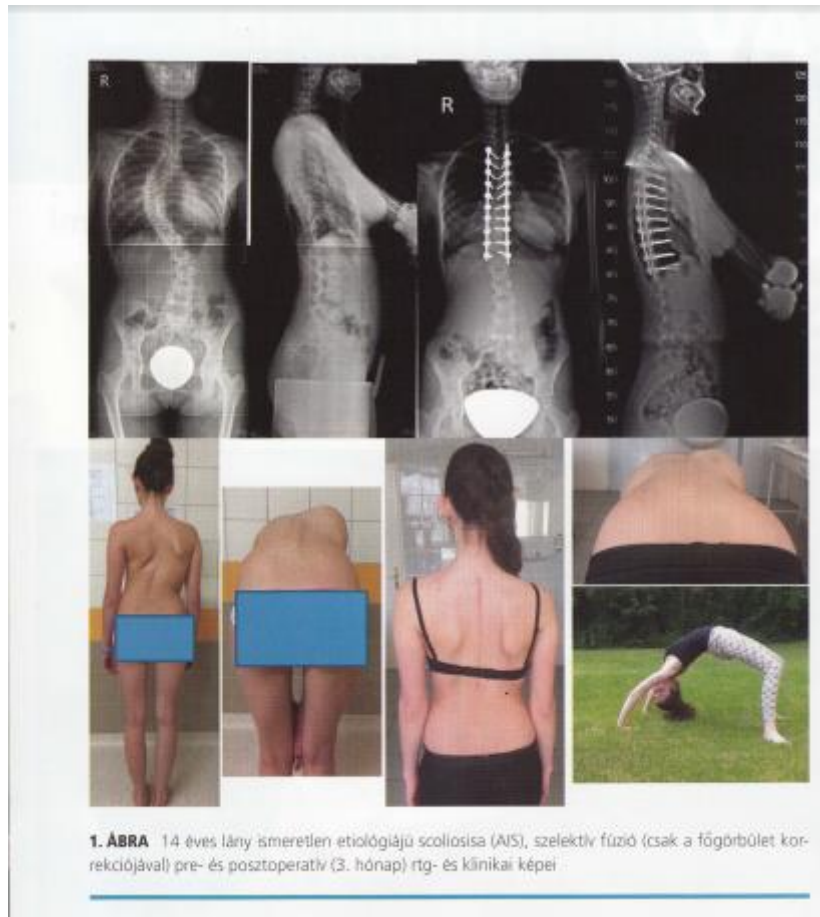- **45-50 Cobb-fok felett:** műtéti kezelés

Ha a konzervatív kezelés – bármilyen okból kifolyólag - eredménytelen volt, vagy az életkor és az előrehaladott csontérettség miatt már nem kerül szóba, s a gerincferdülés mértéke elérte a kritikus határt, illetve további romlás várható: gerincferdülés műtéti úton történő korrekciója kerül szóba.

Műtéti kezelés indikációja háti főgörbület esetén: 50 Cobb-foktól áll fenn, illetve ha a 40-50 Cobb-fok közötti görbület egyértelműen progrediál; ágyéki főgörbület esetén 45 Cobb-foktól, illetve ha 40-45 Cobb-fok közötti görbület folyamatos rosszabbodást mutat.

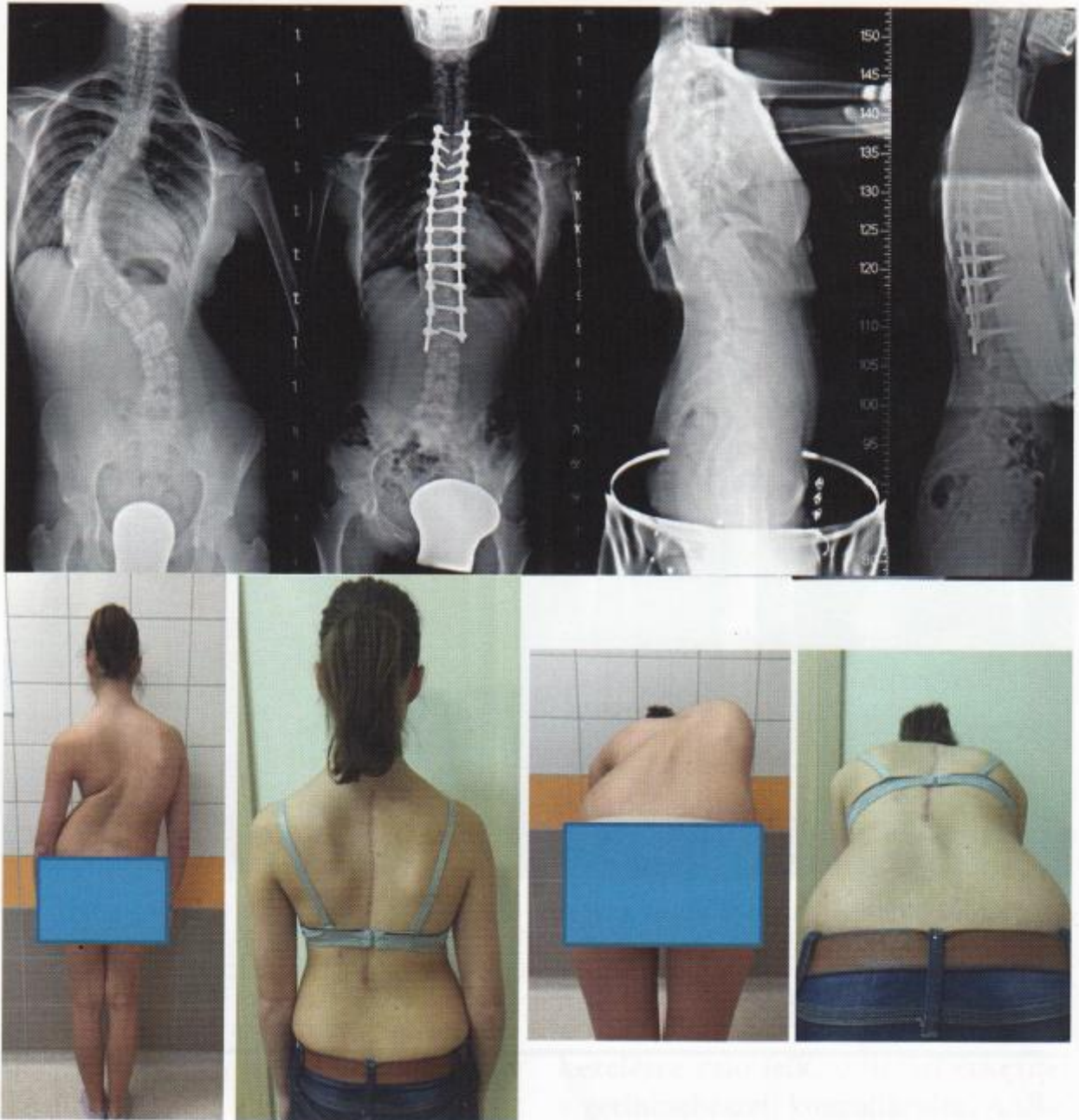
III. MŰTÉTI KEZELÉS

A műtéti kezelés célja a gerincferdülés további romlásának megakadályozása, a meglévő deformitásnak a tér mindhárom síkjában történő korrekciója (a lehető legrövidebb gerincszakaszon), ami magában foglalja a kialakult bordadeformitás megszüntetését illetve csökkentését is. Cél továbbá a gerinc egyensúlyi helyzetének kialakítása, az ideális balance beállítása, összességében egy esztétikus, végleges, tartós eredmény létrehozása. Fontos a lehető legrövidebb fúzió (csontos elmerévítés) alkalmazása, ill. a szelektív – részleges – fúzió előnyben részesítése, hiszen így őrizhető meg minél több mozgékony szegmentum. A korrekció egy hatékony, és évtizedek óta eredményesen alkalmazott módszerrel: titán csavarok és rudak segítségével, csontos elmerévítés kialakításával történik. A műtét meglehetősen megterhelő a gyermekek számára: a műtéti idő hosszú (4-8 óra), a beavatkozás kockázatokkal jár és a vérvesztés lehetősége is magas. A beavatkozás speciális kockázata: gerincvelői károsodás, mely teljes alsóvégtagi bénulást, széklet-, ill. vizeletürítési zavarokat okozhat. A kockázat kivédésére különböző speciális eszközöket és módszereket használunk.



1. ÁBRA 14 éves lány ismeretlen etiológiájú scoliosisa (AIS), szelektív fúzió (csak a főgörbület korrekciójával) pre- és posztoperatív (3. hónap) rtg- és klinikai képei

A műtét után: a páciens szükség szerint intenzív osztályra, vagy postoperatív őrző kórterembe kerül megfigyelésre és ápolásra. A fájdalmak csillapítása, a keringési és légzési rendszer stabilizálása céljából hosszabb-rövidebb ideig szükség lehet a gépi lélegeztetés további fenntartására, a megfelelő nyugtató és altató hatású gyógyszerek alkalmazása mellett. A gyógytornát – lehetőség szerint – már az intenzív osztályon megkezdjük. Az egy lépcsőben végrehajtott korrekciós műtétet követően általában 1-2 nappal a beavatkozás után gyógytornász segítségével megkezdődik a páciens mobilizálása, amelyet az intenzív osztályos megfigyelés és kezelés után az osztályon folytatunk. Varratszedés a műtét után 12-15 nappal történik. Az első kontroll vizsgálat a műtét után három hónappal esedékes.



2. ÁBRA 16 éves lány klasszikus idiopátiás scoliosis, hátsó korrekciós spondylodesissel végzett korrekció, pre- és posztoperatív rtg- és klinikai képei

ÖSSZEFOGLALÁS – miért a műtét?

A gerincferdülés kezelésében döntő jelentőségű az időben történő felismerés, a korai szűrés és a kezelés optimális időpontban – legenyhébb terápiával - való megkezdése. Fontos a gyermeket hozzáértő szakemberhez irányítani úgy a konzervatív, mind a műtéti kezelés szükségessége esetén. A hatékony konzervatív kezelés (Chêneau-elvek szerint elkészített

műanyag fűző és egyéni Schroth-terápia) komoly esély a gerincferdülés rosszabbodásának megállításában, az esetleges korrekcióban. Ezek elmaradása - bár nem jelenti minden esetben a gerincferdülés súlyosbodását és a műtét szükségességét – mégis megfosztja a gyermeket a kóros állapot kezelésének lehetőségétől. Ugyanígy kell ügyelni arra a gyermek érdekében (!), hogy az idővesztés, a görbület esetleges nagy romlása ne okozzon számára hátrányokat: nagyobb görbület, súlyosabb állapot esetén ugyanis bonyolultabbá válhat a műtéti kezelés. Ahogy fentebb utaltunk rá, a nagyobb görbület, súlyosabb állapot esetén egy beavatkozás helyett esetleg kettő kerül szóba, egyszerűbb műtéti eljárás helyett bonyolultabb, amely esetek mindegyike növeli a komplikációk, nehézségek esélyét is. Hogy ez az eset ne fordulhasson elő, az a kezelést végző szakmai team, valamint a család közös felelőssége!

Fontos továbbá tudni: a gerinckorrekciós műtét után (tehát fém implantátumokkal részben vagy teljes egészében elmerevített gerinccel) teljes élet élhető, amelyben nem kell lemondani sem a sportról, gyermekvállalásról és nem jelent korlátozást a pályaválasztásban, továbbtanulásban, későbbi munkavállalásban sem. Természetesen gerinckímélő életmód javasolt a későbbi életben, de ez nem zárja ki a különböző sportok – szükség szerint adaptált változatának – végzését, s a mozgásban gazdag, aktív életmódot.

A gerincferdülés bár mozgásszervi betegség, az érintett páciensek (döntően kiskamasz, kamaszkorú lányok) számára nagyon komoly pszichés nehézséget is jelenthet. A gerincferdülés következtében kialakuló – sokszor látványos, feltűnő – bordadeformitás ugyanis szégyenérzetet, önbizalomhiányt, önértékelési problémákat és beilleszkedési nehézségeket okozhat. A testi elváltozás zavarja őket és megoldást szeretnének, így gyakran már erős és elszánt elhatározással, a műtéti kezelésre való felkészüléssel érkeznek a gerincsebész konzultációra. A sikeres és eredményes műtét nem csak jóval harmonikusabb, esztétikusabb felsőtestet, gyakran nagyobb testmagasságot eredményez, hanem az érintett gyermekeknek katartikus változást, örömet, felszabadultságot és új, nyitottabb, magával kibékült személyiséget jelenthet. Nagy segítséget jelent a kezeléssel és az érzelmi nehézségekkel való megküzdésben a sorstárs közösség támogatása, amelyben a Vertebra Alapítvány programjai, élményterápiás táborai fontos szerepet töltenek be (www.gerincferdules.hu).

Felhasznált irodalom:

Az Egészségügyi Minisztérium szakmai protokollja A scoliosis rehabilitációjáról (Készítette: a Csecsemő- és Gyermekgyógyászati Szakmai Kollégium és a Rehabilitációs Szakmai Kollégium, in Egészségügyi Közlöny, 21. szám)

Néhány gondolat a scoliosis operatív kezeléséről (Fazekas Béla, Szamosi Flóra Országos Gerincgyógyászati Központ, Holcsa Judit, Spineart Központ, in Fiziotherápia 2009)

„Növekedő rendszer” használata a progresszív gyermekkori gerinc-deformitások sebészi kezelésében (Szövérfi Zsolt, Fazekas Béla – www.gerincferdules.hu)

Kongenitale Fehlbildungen der Wirbelsäule im Wachstum (T.F.Fekete, D. Haschtmann., C.-E. Heyde, F.Kleinstück, D.Jeszenszky. In: Der Orthopäde 6-2016)